

УДК 616-006.48

Ю.И. Патютко

д-р мед. наук, профессор, ведущий научный сотрудник
отделения опухолей печени и поджелудочной железы ФГБУ
РОНЦ им. Н.Н. Блохина Минздрава России

Yu.I. Patyutko

MD, PhD, DSci, Prof., Leading Researcher, the Division of Liver
and Pancreas Tumors, N.N. Blokhin Russian Cancer Research
Center

Д.В. Подлужный

канд. мед. наук, исполняющий обязанности заведующего
отделением опухолей печени и поджелудочной железы ФГБУ
РОНЦ им. Н.Н. Блохина Минздрава России

D.V. Podluzhny

MD, PhD, Acting Head of the Division of Liver and Pancreas
Tumors, N.N. Blokhin Russian Cancer Research Center

В.Ю. Косырев

д-р мед. наук, доцент кафедры онкологии ФГАОУ
ВО Первый МГМУ им. И.М. Сеченова (Сеченовский
Университет)

V.Yu. Kosyrev

MD, PhD, Dsci, Associate Prof., Department of Oncology,
I.M. Sechenov First Moscow State Medical University

О.В. Чистякова

канд. мед. наук, ведущий научный сотрудник лаборатории
клинической цитологии ФГБУ РОНЦ им. Н.Н. Блохина
Минздрава России

O.V. Chistyakova

MD, PhD, Leading Researcher, Clinical Cytology Laboratory,
N.N. Blokhin Russian Cancer Research Center

Н.Е. Кудашкин

канд. мед. наук, научный сотрудник отделения
опухолей печени и поджелудочной железы ФГБУ РОНЦ
им. Н.Н. Блохина Минздрава России

N.E. Kudashkin

MD, PhD, Researcher, Division of Liver and Pancreas Tumors,
N.N. Blokhin Russian Cancer Research Center

О.Н. Соловьева

Аспирант отделения опухолей печени и поджелудочной
железы ФГБУ РОНЦ им. Н.Н. Блохина Минздрава России

O.N. Solovyeva

PhD Candidate, the Division of Liver and Pancreas Tumors,
N.N. Blokhin Russian Cancer Research Center

Сяодун Дин

аспирант кафедры онкологии ФГАОУ ВО Первый МГМУ им.
И.М. Сеченова (Сеченовский Университет)

Xiaodong Ding

PhD Candidate, Department of Oncology, I.M. Sechenov First
Moscow State Medical University

СОВРЕМЕННЫЕ ПОДХОДЫ К ЛЕЧЕНИЮ МЕТАСТАЗОВ НЕЙРОЭНДОКРИННЫХ ОПУХОЛЕЙ В ПЕЧЕНИ (ОБЗОР ЛИТЕРАТУРЫ) MODERN APPROACHES TO THE TREATMENT OF HEPATIC METASTASES FROM NEUROENDOCRINE TUMORS (LITERATURE REVIEW)

КОНТАКТНАЯ ИНФОРМАЦИЯ

Дин Сяодун, аспирант кафедры онкологии ФГАОУ
ВО Первый МГМУ им. И.М. Сеченова (Сеченовский
Университет)

Адрес: 115478, г. Москва, Каширское шоссе, д. 23

Тел.: +7 (964) 703-98-87

E-mail: dxdrexue@163.com

Статья поступила в редакцию: 15.06.2017

Статья принята к печати: 15.02.2018

CONTACT INFORMATION

Ding Xiaodong, PhD Candidate, Department of Oncology,
I.M. Sechenov First Moscow State Medical University

Address: 23, Kashirskoe highway, Moscow, 115478, Russia

Tel.: +7 (964) 703-98-87

E-mail: dxdrexue@163.com

Article received: June 15, 2017

Article approved for publication: February 15, 2018

Аннотация

Нейроэндокринные опухоли представляют собой крайне гетерогенную группу эпителиальных новообразований. Источником их происхождения являются клетки диффузной нейроэндокринной системы, вследствие

Abstract

Originating from cells of the diffuse neuroendocrine system, neuroendocrine tumors are able to produce biogenic amines and peptide hormones. Due to the significantly varied list of biologically active compounds and level

чего они способны производить биогенные амины и пептидные гормоны. Перечень биологически активных соединений и уровень активности секреторных клеток в опухолевой ткани могут существенно варьировать, что обуславливает различия в клинической картине заболевания. Одним из наиболее частых органов-мишеней для метастазирования данного вида опухолей вне зависимости от локализации является печень. После постановки диагноза лечение нацелено на два направления: первое — это подавление симптомов и улучшение качества жизни пациента; второе — увеличение продолжительности жизни. Среди разнообразных способов лечения хирургическое удаление опухоли — это единственный метод, способный радикально избавиться от болезни, но его применение возможно далеко не во всех случаях. В связи с этим в стратегии лечебных подходов нейроэндокринных опухолей с метастазами в печени на первый план выходит сочетание медикаментозных, хирургических и рентгенохирургических методов.

Ключевые слова: нейроэндокринные опухоли, метастаз в печени, комбинированное лечение.

of activity of secretory cells in tumor tissues, their clinical manifestations varies. Liver is one of the most frequently targeted organs for metastasizing in this type of tumors, regardless of localization. After the patients are diagnosed, all the treatment measures are focused on two aspects. The first one is to suppress the clinical symptoms and improve the quality of life. The second one is to increase life expectancy. Among all treatment options, surgical resection is the only one that may radically rid the patient of the disease. However, its application is limited in some cases. In this regard, in the strategy of therapeutic approaches of neuroendocrine tumors with metastases in the liver, a combination of medical, surgical and radio-surgical methods comes to the fore.

Keywords: neuroendocrine tumors, hepatic metastases, combination treatment.

Нейроэндокринные опухоли (НЭО) — это неоднородная группа новообразований, происходящих из особых клеток APUD-системы, обладающих свойствами пептидергических нейронов и эндокринных клеток. Эндокринные клетки размещаются не только в железистых органах (например, щитовидной железе, околощитовидной железе), но и в желудочно-кишечном тракте, дыхательных путях и даже в яичниках, шейке матки и других нежелезистых органах. В 1963 г. Williams E.D. и соавт. [1] впервые классифицировали эти опухоли, учитывая закономерности эмбриогенеза, разделив их на переднекишечный тип (НЭО легких, тимуса, пищевода, желудка, проксимального отдела двенадцатиперстной кишки и поджелудочной железы), среднекишечный тип (НЭО дистальной части двенадцатиперстной кишки, тонкой кишки, подвздошной кишки, слепой кишки и восходящей ободочной кишки) и заднекишечный тип (НЭО поперечной ободочной кишки, нисходящей ободочной кишки и прямой кишки). Среди этих трех типов опухоли, образующиеся в желудочно-кишечном тракте и поджелудочной железе, являются наиболее часто встречающимися и составляют 55–70 %.

Хотя нейроэндокринные опухоли в большинстве случаев являются медленно растущими, они обладают способностью давать метастазы. В 44–73 % случаев опухоли метастазируют в печень [2]. У большинства пациентов с метастазами НЭО в печени клинические симптомы, связанные с первичным очагом, не специ-

фичны, зачастую при обращении за медицинской помощью у пациентов диагностируются нарушения функции печени, такие как желтуха, асцит и другие.

В течение долгого времени не существовало общепринятого стандарта классификации НЭО. В 2006 г. Европейское сообщество специалистов в области изучения нейроэндокринных опухолей ENETS предложило классификацию НЭО [3], которая разделяет опухоли по степени злокачественности, учитывающая митотическую активность, а также индекс Ki-67 (табл. 1). В 2008 г. Pape U.F. и соавт. [4], основываясь на классификации ENETS, показали в ретроспективном исследовании, что пятилетняя выживаемость при наличии опухоли G1, G2 и G3 составляет 95,7 %, 73,4 % и 27,7 % соответственно. Основываясь на этих данных, в 2012 г. эта система была принята ВОЗ в качестве новейшего стандарта классификации.

В 2012 г. специалисты ENETS предложили классификацию метастазов в печени в зависимости от формы

Таблица 1
Классификация нейроэндокринных опухолей

Степень злокачественности Grade	Митотический индекс (на 40 репрезентативных полей зрения)	
	Индекс Ki-67	
G1	> 2	≤ 2
G2	2–20	3–20
G3	< 20	< 20

поражения [5]: 1) простая форма: метастазы ограничены одной долей печени или смежными сегментами, могут быть удалены посредством стандартной операции; встречается в 20–25 % случаев; 2) сложная форма: основному очагу поражения одной из долей печени сопутствуют множественные отсевы в контралатеральной доле; встречается в 10–15 % случаев; 3) диффузная форма: множественные диффузные метастатические очаги; встречается в 60–70 % случаев.

ХИРУРГИЧЕСКОЕ ЛЕЧЕНИЕ

В настоящее время хирургическое лечение является единственным способом избавиться от нейроэндокринной опухоли и ее метастазов, этот способ позволяет добиться стойкой ремиссии симптомов и увеличивает продолжительность жизни у большинства пациентов. Операция должна включать удаление как первичного очага опухоли, так и метастазов при их наличии. Проведенное Kleine M. и соавт. [7] ретроспективное исследование выявило, что общая выживаемость в группе больных с удаленными метастазами печени при НЭО поджелудочной железы значительно выше (HR = 9,24; $p = 0,049$) по сравнению с теми, у которых не проводилось удаление, и не различалась с группой пациентов, у которых не было обнаружено метастазов в печени. Sarmiento J.M. и соавт. [8] изучили 170 случаев резекции печени у пациентов с НЭО и выявили, что уровень 5-летней выживаемости составил 61 %, 10-летней — 35 %; у 104 из 108 больных с ярко выраженными карциноидными симптомами удалось их полностью нивелировать, при этом послеоперационные осложнения отмечены у 14 % больных. В настоящее время широко распространенной тактикой является одновременное удаление первичного очага опухоли и метастазов. В случае отсутствия возможности во время проведения одной операции удалить все пораженные ткани можно сочетать резекцию с радиочастотной абляцией или другими методами. При удалении опухолей больших размеров и в случае если состояние пациента не позволяет осуществить обширную операцию можно удалить опухоль и метастазы в несколько этапов. При нефункционирующих НЭО удаление более 90 % опухолевой ткани позволяет значительно продлить срок жизни пациентам [7]. Кроме того, операции по уменьшению объема опухолевой ткани могут позволить справиться с клиническими симптомами у больных с функциональными опухолями НЭО, тем самым улучшить качество их жизни. Полное хирургическое удаление следует планировать пациентам с низкодифференцированной опухолью (NET G3) и единичными метастазами [5], пациентам с высокодифференцированной опухолью (NET G1/G2) возможно осуществление и циторедуктивной операции, однако для того, чтобы сделать выводы о том, продлевает ли это срок жизни

пациента, нужно больше исследований. Что касается вопроса об очередности удаления первичного очага или вторичных проявлений болезни, следует рассматривать каждый случай отдельно, в определенных ситуациях можно сначала удалить метастазы, а затем удалить саму опухоль. De Jong M.C. и соавт. [9] на основании проведенного исследования пришли к выводу, что если первым этапом удалить поджелудочную железу и двенадцатиперстную кишку, а затем пораженные ткани печени, процент возникновения абсцессов печени возрастает. Это легло в основу рекомендации по резекции печени на первом этапе.

Важной проблемой при резекции печени по поводу метастазов НЭО является высокий процент рецидивов. Mayo S.C. и соавт. [10] обнаружили: несмотря на то, что операция может существенно увеличить выживаемость, у 94 % пациентов были выявлены случаи рецидива в течение 5 лет. Вероятно, высокий уровень рецидивов связан с особыми биологическими свойствами НЭО, и это дает теоретическую основу для совершенствования хирургических подходов и сочетания операций с другими видами лечения.

Трансплантация печени

Пациентам, у которых первичная опухоль является совместно с обширным метастатическим поражением печени, после проведения комплексного обследования можно рассмотреть операцию по ее удалению в сочетании с пересадкой донорской печени. В настоящее время трансплантация печени по поводу метастазов НЭО проводится в небольшом количестве медицинских центров, самое крупное исследование было проведено Lehnert T. [11], в работе представлен анализ 103 случаев. Двухлетняя выживаемость составила 60 %, пятилетняя — 47 %, но пятилетняя безрецидивная выживаемость не превышала 24 %. Малое количество донорских органов, жесткие требования к реципиенту, дорогостоящее послеоперационное лечение, потребность в иммуносупрессивной терапии и высокий процент рецидивов не позволяют рассматривать трансплантацию печени в качестве общепринятого стандарта лечения пациентам с метастазами НЭО в печени.

Интервенционные методы лечения

Среди интервенционных методов при лечении метастазов НЭО можно отметить следующие: чрескатетерная трансартериальная эмболизация (ТАЭ), чрескатетерная трансартериальная химиоэмболизация (ТАХЭ).

Метастазы в печени кровоснабжаются только печеночной артерией, и это является теоретической основой метода. При небольшом количестве метастазов можно использовать микрокатетер для проведения селективной эмболизации, а в случаях множественного

метастатического поражения и/или при неочевидном источнике кровоснабжения катетер вводится на уровень собственно печеночной артерии. Пациентам с обширным вторичным поражением печени проведение ТАЭ/ТАХЭ не показано, при острой необходимости можно разбить терапию на несколько этапов, во избежание возникновения острой печеночной недостаточности и других серьезных осложнений. Чаще всего для эмболизации применяют комбинированную эмульсию из жидкого раствора йодолипола и эпирубицина или стрептозоцина, степень эмболизации определяется очевидным снижением скорости кровотока и почти полным исчезновением окрашивания опухолевой ткани. Процедуру можно проводить многократно, однако пациентам, которые в ближайшее время являются кандидатами на пересадку печени, от нее следует воздержаться во избежание нарушений нормального кровотока. Строгим противопоказанием являются тромбоз воротной вены и декомпенсация функций печени. Список основных побочных эффектов включает в себя некроз желчного пузыря, гепаторенальный синдром, панкреатит, абсцесс печени, аневризму, их появление в большой степени зависит от опыта врача-оператора и принятых во время операции решений. У пациентов, перенесших панкреатодуоденальную резекцию, резко увеличивается вероятность возникновения таких осложнений, как панкреатит и абсцесс печени [12]. Что касается сравнения ТАЭ и ТАСЕ, а также выбора препарата для приготовления эмболизирующей смеси в настоящее время не удается сделать окончательные выводы по причине отсутствия крупномасштабных клинических исследований.

Радиочастотная абляция

Радиочастотная абляция (РЧА) имеет высокие перспективы развития, и к тому же уже существует богатый опыт клинических испытаний. Ее можно применять как самостоятельно, так и в сочетании с хирургическим лечением, в качестве дополнительной терапии к хирургической резекции. Учитывая локализацию поражения и степень распространения метастазов, можно выбрать один из двух способов введения электродов — чрескожный и лапароскопический. В настоящее время радиочастотная абляция стала приоритетным выбором для локальной терапии во многих медицинских центрах, отдельные исследования выявили, что этот метод является достаточно эффективным в двух направлениях — ослабление симптомов и сдерживание роста метастазов. Одно из самых крупных перспективных исследований, где представлен опыт лечения 63 пациентов, выявило, что 70 % пациентов, перенесших радиационную абляцию, достигли полного или частичного ослабления симптомов заболевания, эффект сохранялся на протяжении $11 \pm 2,3$ мес. [13]. Радиочастотная абляция

не применяется при очагах размером 5 и более сантиметров, т. к. ее эффективность уменьшается пропорционально увеличению их размеров, а также имеются ограничения по количеству образований [14]. Говоря о безопасности РЧА, стоит отметить, что количество осложнений напрямую зависит от опыта врача.

МЕДИКАМЕНТОЗНОЕ ЛЕЧЕНИЕ

В лечении метастазов НЭО в печени применяют также медикаментозную терапию. Важной особенностью является то, что при назначении лечебного курса кроме основных критериев следует учитывать также первичную локализацию опухоли (переднекишечная, среднекишечная, заднекишечная).

Лечение аналогами соматостатина

Изначально аналоги соматостатина пролонгированного действия, такие как октреотид и ланреотид, применялись для облегчения таких симптомов, вызванных карциноидами, как перемежающаяся лихорадка или диарея. Однако в последнее время появляется все больше и больше доказательств того, что эти препараты также способны останавливать рост опухоли и стабилизировать ее состояние [15]. Существует 5 типов рецепторов соматостатина, октреотид и ланреотид имеют самое высокое сходство с соматостатином SST2 и SST5, с соматостатином SST3 сходство несколько ниже, в табл. 2 представлены общие данные по распределению рецепторов соматостатина по клеточной поверхности при нейроэндокринных опухолях ЖКТ и поджелудочной железы [16, 17]. В 2009 г. опубликованы результаты исследования PROMID (плацебо-контролируемое, мультицентровое, проспективное рандомизированное исследование противоопухолевой эффективности октреотида у пациентов с метастазами НЭО средних отделов ЖКТ). Показано, что средний срок выживаемости пациентов, принимавших активное вещество и плацебо, составил 14,3 и 6,0 мес. соответственно [18]. Недостатком аналогов соматостатина является быстрое возникновение привыкания, а также у части пациентов вообще не было реакции на препарат. В настоящее время разрабатываются новые препараты с более широким спектром действия, например SOM230, или пасиреотид, который имеет более высокое сходство с соматостатином SST1, SST2, SST3 и SST5, при этом сходство с соматостатином SST1 и SST5 превышает показатели октреотида и ланреотида в 30–40 раз [19].

Таргетное лечение

В последнее время лечение НЭО таргетными препаратами привлекло к себе особое внимание. Основными препаратами, используемыми в лече-

Таблица 2
Встречаемость SSTR-подтипов при различных типах нейроэндокринных опухолей ЖКТ и поджелудочной железы

Тип опухоли	SSTR1	SSTR2	SSTR3	SSTR4	SSTR5
Инсулинома	33	100	33	100	67
Гастронома	33	50	17	83	50
Глюкагонома	67	100	67	67	67
Випома	100	100	100	100	100
Нефункционирующие НЭО	80	100	40	100	60

нии, являются: ингибитор фактора роста сосудистого эпителия (vascular epithelial grow factor, VEGF), включая многоцелевой ингибитор тирозинкиназы; ингибитор рецепторов рапамицина млекопитающих (mammalian target of rapamycin, mTOR). Метод иммуногистохимии показал, что на поверхности клетки равномерно распределены рецепторы VEGF. В 2007 г. Zhang J. и соавт. [20] доказали, что численное значение рецепторов фактора роста сосудистого эпителия НЭО коррелирует с размером опухоли и склонностью к метастазированию. Препаратами, выступающими в роли ингибитора VEGF, являются моноклональное антитело бевацизумаб и ингибитор тирозинкиназы сунитиниб. Клинически доказано, что последний останавливает рост опухоли и улучшает прогноз. Kulke M.H. и соавт. [21], изучив действие 2-метоксиэстрадиола в сочетании с бевацизумабом на 31 пациенте с НЭО, показали, что в 68 % случаев произошло уменьшение опухолевой ткани, медиана выживаемости составила 11,3 мес. В 2011 г. в медицинском журнале Новой Англии опубликованы результаты третьего этапа клинических испытаний сунитиниба: в группе пациентов с прогрессирующей нейроэндокринной опухолью поджелудочной железы, ежедневно получавших 37,5 мг препарата перорально, медиана выживаемости составила 11,4 мес., а в группе получавших плацебо она была на уровне 5,5 мес. (HR = 0,42; $p < 0,001$). Основными побочными эффектами ингибитора VEGF являются диарея, тошнота, рвота и слабость [22]. Эверолимус является ингибитором серин/треонин киназы и связан с контролем апоптоза. Фосфатидилинозитол-3-киназа/серин-треонин протеинкиназа/mTOR могут влиять на рецепторы инсулин-подобного фактора роста, васкулярно-эндотелиального фактора роста и эпидермального фактора роста и таким образом регулировать клеточный рост и метаболизм. Имеющиеся исследования выявили, что под действием ингибитора mTOR клетки НЭО ЖКТ и поджелудочной железы теряют управление над процессами клеточного роста и метаболизма [23]. Третий этап клинического

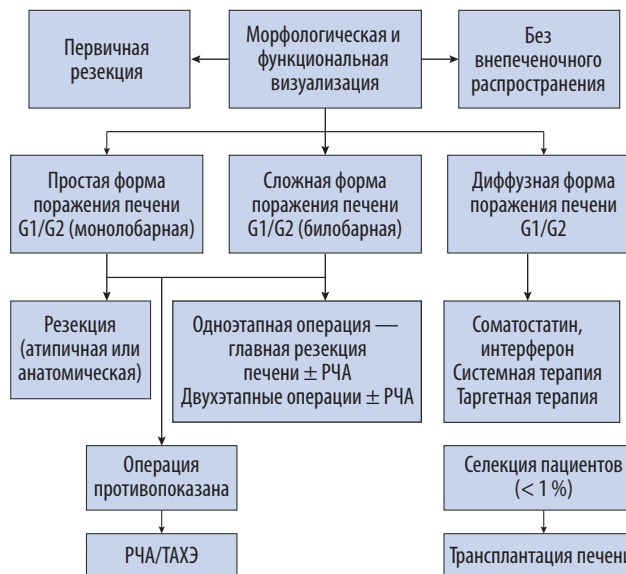


РИС. 1. Методы лечения пациентов с первичным очагом НЭО типа G1/G2 с метастазами в печени

исследования препарата RADIANT-3 выявил, что эверолимус может продлить безрецидивную выживаемость пациентов с прогрессирующей НЭО поджелудочной железы [24].

Системная химиотерапия

В настоящее время часто применяемым методом лечения пациентов с НЭО поджелудочной железы G1/G2 является комбинирование применение стрептозоцина с флуороурацилом или в сочетании с адриамицином, эффективность такого лечения составляет 35–40 % [5, 25]. Для лечения пациентов с НЭО G3 часто применяется цисплатин или оксалиплатин в сочетании с этопозидом NSC-141540. Из-за недостаточного количества статистических данных в настоящее время невозможно определить наиболее эффективную для пациентов схему лечения.

ВЫБОР ТАКТИКИ ЛЕЧЕНИЯ

В 2012 г. Европейское общество специалистов в области нейроэндокринных опухолей обнародовало единое экспертное мнение о методах лечения пациентов с первичным очагом НЭО типа G1/G2 с метастазами печени [5] (рис. 1). У больных с опухолями с массивным поражением следует в первую очередь по возможности удалить первичный очаг и затем дифференцированно проводить индивидуальную терапию — для пациентов с диффузным поражением печени главным образом медикаментозное или интервенционное лечение. При возможности удаления метастазов следует выполнить единовременное

радикальное вмешательство или удалить метастазы в несколько этапов, хирургическое лечение можно сочетать с радиочастотной абляцией или интервенционным лечением, или наоборот, и так далее.

ВЫВОДЫ

При выявлении НЭО лечение проводится в двух направлениях: первое — это подавление симптомов и улучшение качества жизни пациента; второе — увеличения срока жизни. Правильно подобранное лечение может эффективно подавлять симптомы заболевания и продлевать жизнь пациенту. Среди разнообразных способов лечения хирургическая операция — это единственный метод, способный избавить от болезни, но его возможно применять далеко не во всех случаях и, кроме того, очень высок уровень послеоперационных рецидивов. Однако интервенционные методы и медикаментозное воздействие на весь организм могут эффективно восполнить недостатки хирургического лечения, и в последнее время этот раздел клинической онкологии развивается быстрыми темпами. Стратегией для лечения нейроэндокринных опухолей с метастазами в печени является сочетание медикаментозных, хирургических и интервенционных методов. Правильный выбор момента оперативного вмешательства, вида операции, необходимость поэтапной резекции и сочетание операции с нехирургическими методами лечения, а так же выбор препарата для терапии в послеоперационном периоде требуют широкого изучения и дополнительных исследований.

Финансирование. Работа не имеет финансовой поддержки.

Конфликт интересов. Авторы заявляют об отсутствии конфликта интересов.

ЛИТЕРАТУРА/REFERENCES

1. Williams E.D., Sandler M. The classification of carcinoid tumors. *Lancet*. 1963; 1: 238–239.
2. Modlin I.M., Lye K.D., Kidd M. A 5-decade analysis of 13,715 carcinoid tumors. *Cancer*. 2003; 97: 934–959.
3. Rindi G., Klöppel G., Alhman H., et al. TNM staging of foregut (neuro)endocrine tumors: a consensus proposal including a grading system. *Virchows Arch*. 2006; 449: 395–401.
4. Pape U.F., Jann H., Müller-Nordhorn J., et al. Prognostic relevance of a novel TNM classification system for upper gastroenteropancreatic neuroendocrine tumors. *Cancer*. 2008; 113: 256–265.
5. Pavel M., Baudin E., Couvelard A., et al. ENETS Consensus Guidelines for the management of patients with liver and other distant metastases from neuroendocrine neoplasms of foregut, midgut, hindgut, and unknown primary. *Neuroendocrinology*. 2012; 95: 157–176.
6. Rindi G., Wiedenmann B. Neuroendocrine neoplasms of the gut and pancreas: new insights. *Nat. Rev. Endocrinol.* 2012; 8: 54–64.
7. Kleine M., Schrem H., Vondran F.W., et al. Extended surgery for advanced pancreatic endocrine tumours. *Br. J. Surg.* 2012; 99: 88–94.
8. Sarmiento J.M., Heywood G., Rubin J., et al. Surgical treatment of neuroendocrine metastases to the liver: a plea for resection to increase survival. *J. Am. Coll. Surg.* 2003; 197: 29–37.
9. De Jong M.C., Farnell M.B., Sclabas G., et al. Liver-directed therapy for hepatic metastases in patients undergoing pancreaticoduodenectomy: a dual-center analysis. *Ann. Surg.* 2010; 252: 142–148.
10. Mayo S.C., de Jong M.C., Pulitano C., et al. Surgical management of hepatic neuroendocrine tumor metastasis: results from an international multi-institutional analysis. *Ann. Surg. Oncol.* 2010; 17: 3129–3136.
11. Lehnert T. Liver transplantation for metastatic neuroendocrine carcinoma: an analysis of 103 patients. *Transplantation*. 1998; 66: 1307–1312.
12. Ahlman H., Wängberg B., Jansson S., et al. Interventional treatment of gastrointestinal neuroendocrine tumours. *Digestion*. 2000; 62(Suppl. 1): 59–68.
13. Mazzaglia P.J., Berber E., Milas M., Siperstein A.E. Laparoscopic radiofrequency ablation of neuroendocrine liver metastases: a 10-year experience evaluating predictors of survival. *Surgery*. 2007; 142: 10–19.
14. Elias D., Baton O., Sideris L., et al. Hepatectomy plus intraoperative radiofrequency ablation and chemotherapy to treat technically unresectable multiple colorectal liver metastases. *J. Surg. Oncol.* 2005; 90: 36–42.
15. Demirkan B.H., Eriksson B. Systemic treatment of neuroendocrine tumors with hepatic metastases. *Turk. J. Gastroenterol.* 2012; 23: 427–437.
16. Appetecchia M., Baldelli R. Somatostatin analogues in the treatment of gastroenteropancreatic neuroendocrine tumours, current aspects and new perspectives. *J. Exp. Clin. Cancer Res.* 2010; 29: 19.
17. Oberg K., Kvols L., Caplin M., et al. Consensus report on the use of somatostatin analogs for the management of neuroendocrine tumors of the gastroenteropancreatic system. *Ann. Oncol.* 2004; 15: 966–973.
18. Chua Y.J., Michael M., Zalberg J.R., et al. Antitumor effect of somatostatin analogs in neuroendocrine tumors. *J. Clin. Oncol.* 2010; 28: e41–e42; author reply e41–e42.
19. Ferone D., Saveanu A., Culler M.D., et al. Novel chimeric somatostatin analogs: facts and perspectives. *Eur. J. Endocrinol.* 2007; 156(Suppl. 1): S23–S28.
20. Zhang J., Jia Z., Li Q., et al. Elevated expression of vascular endothelial growth factor correlates with increased angiogenesis and decreased progression-free survival among patients with low-grade neuroendocrine tumors. *Cancer*. 2007; 109: 1478–1486.
21. Kulke M.H., Chan J.A., Meyerhardt J.A., et al. A prospective phase II study of 2-methoxyestradiol administered in combination with bevacizumab in patients with metastatic carcinoid tumors. *Cancer Chemother. Pharmacol.* 2011; 68: 293–300.
22. Raymond E., Dahan L., Raoul J.L., et al. Sunitinib malate for the treatment of pancreatic neuroendocrine tumors. *N. Engl. J. Med.* 2011; 364: 501–513.
23. Raut C.P., Kulke M.H. Targeted therapy in advanced well-differentiated neuroendocrine tumors. *Oncologist*. 2011; 16: 286–295.
24. Yao J.C., Shah M.H., Ito T., et al. Everolimus for advanced pancreatic neuroendocrine tumors. *N. Engl. J. Med.* 2011; 364: 514–523.
25. Fjallskog M.L., Janson E.T., Falkmer U.G., et al. Treatment with combined streptozotocin and liposomal doxorubicin in metastatic endocrine pancreatic tumors. *Neuroendocrinology*. 2008; 88: 53–58.